



## Echokardiographie

### Auskultation

Intensität: **laut und kräftig** leise schwach  
Rhythmus: **regelmäßig** unregelmäßig  
Abgesetztheit: nein **ja**  
Herzgeräusch: Nein **I/VI** II/VI IV/VI V/VI VI/VI  
Punctum maximum: Mitralklappe Aortenklappe **Trikuspidalklappe** Pulmonalklappe  
Zeitpunkt: systolisch **diastolisch** holosystolisch holodiastolisch  
präsysolisch prädiastolisch kontinuierlich

### Herzform

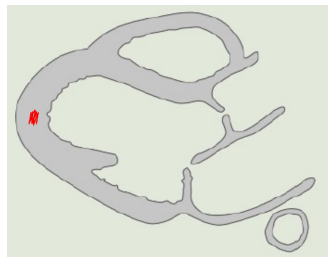
Befund: **spitzkegelig** abgerundet stumpfkegelig

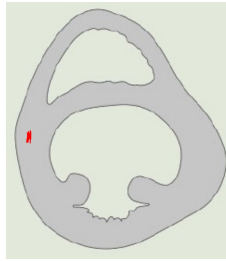
### Perikard

Befund: **obB** strukturveränderung perikarderguss

### Myokard

Linker Ventrikel: **normokontraktil** hyperkontraktil hypokontraktil byperkinetische  
Rechter Ventrikel: normokontraktil **hyperkontraktil** hypokontraktil hyperkinetische





## Papillarmuskeln

Linker Ventrikel: obB geringgr. vergrößert **mittelgr. vergrößert** hochgr. vergrößert

Rechter Ventrikel: **obB** geringgr. vergrößert mittelgr. vergrößert hochgr. vergrößert

## Ventrikelseptum

Befund: **durchgehend** defekt

## Vorhofseptum

Befund: **durchgehend** defekt

## Mitlaufendes Sonographie-EKG

Rhythmus: **obB** Sinusrhythmus Sinusarhythmie Sinustachykardie  
Sinusbradykardie

## Anhang

